

4º CASO CLINICO WEB SATO

MES DE NOVIEMBRE 2005

TRAUMATISMO SOBRE CODO IZQUIERDO.

Dr. Daniel Cansino Muñoz-Repiso

Dr. Manuel Fernández Centeno

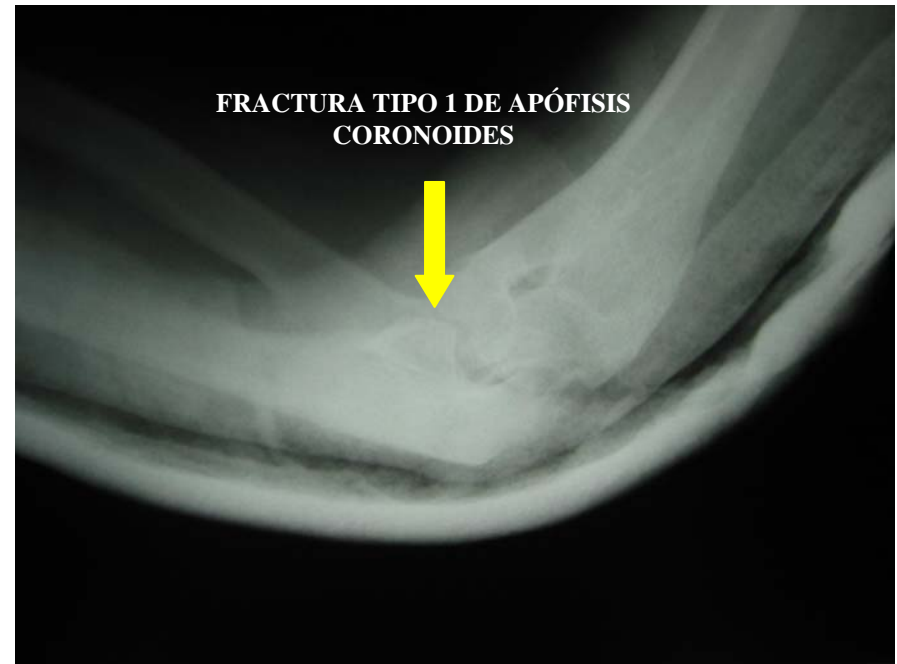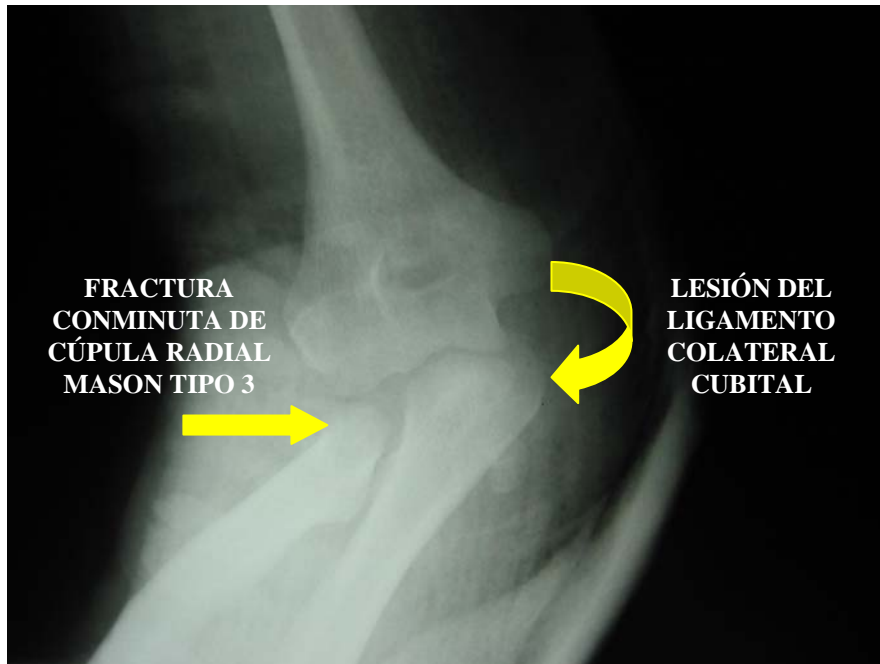
Hospital La Merced.

Osuna. Sevilla.

Paciente varón de 60 años.

Caída fortuita con el brazo izquierdo en extensión.

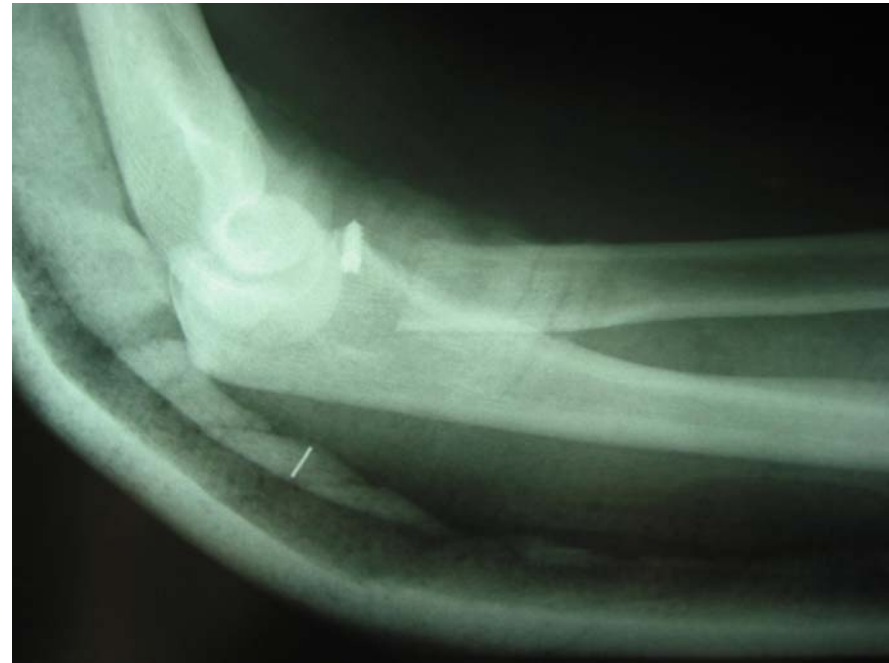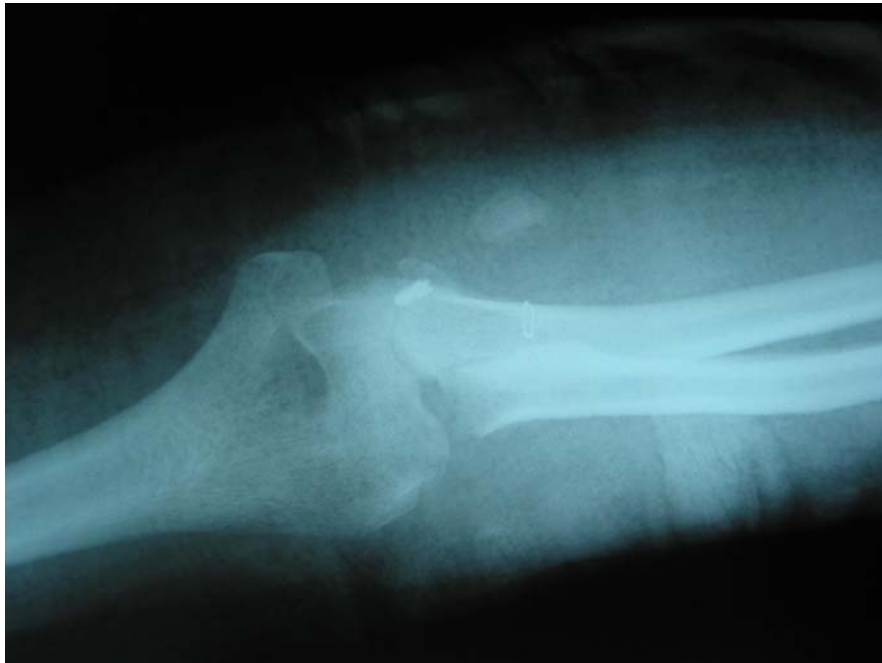Deformidad e impotencia funcional en dicha extremidad



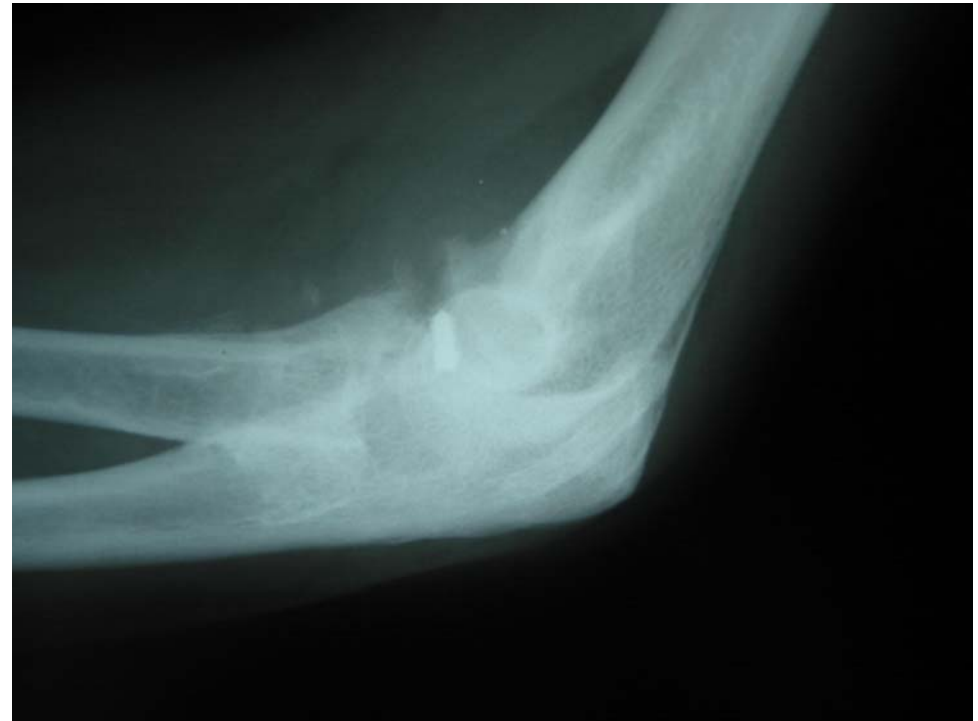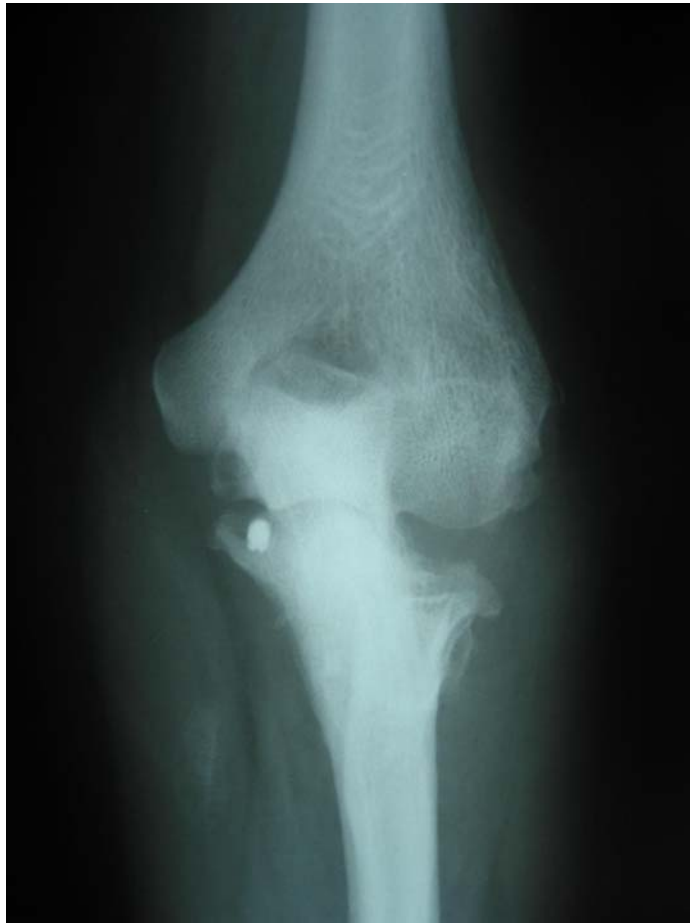Se decide colocar una prótesis bipolar de cúpula radial y suturar el ligamento colateral cubital.

Sin embargo la dirección del hospital no autoriza la compra de la prótesis.

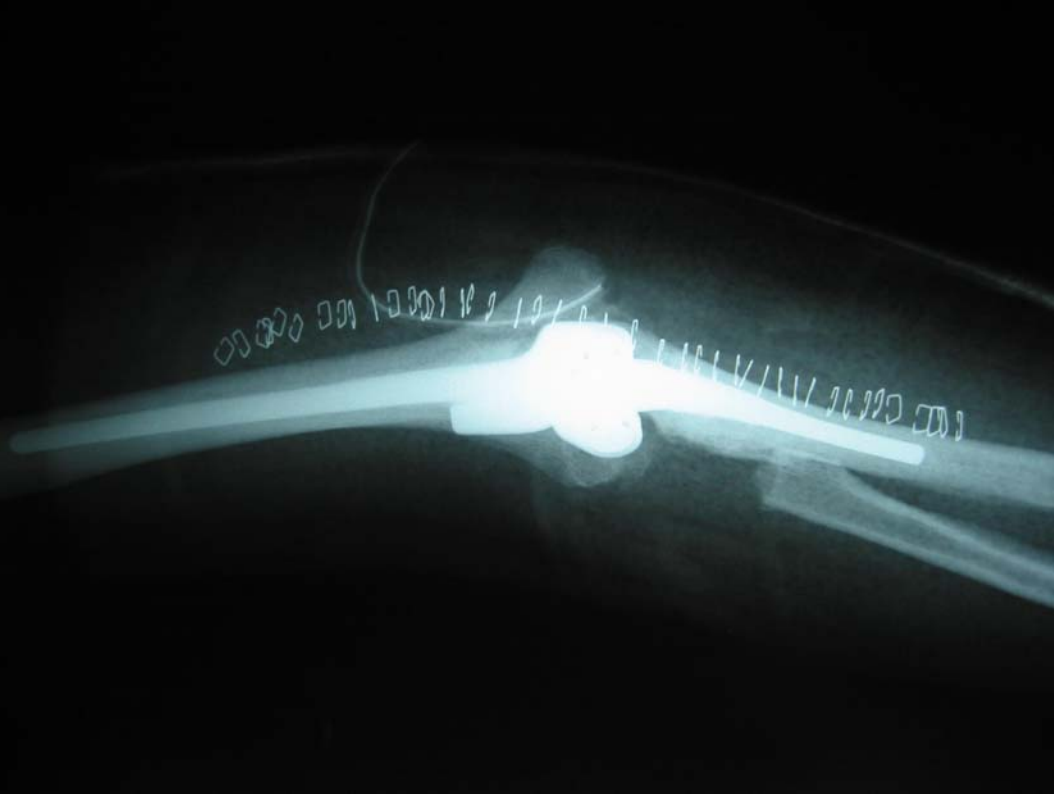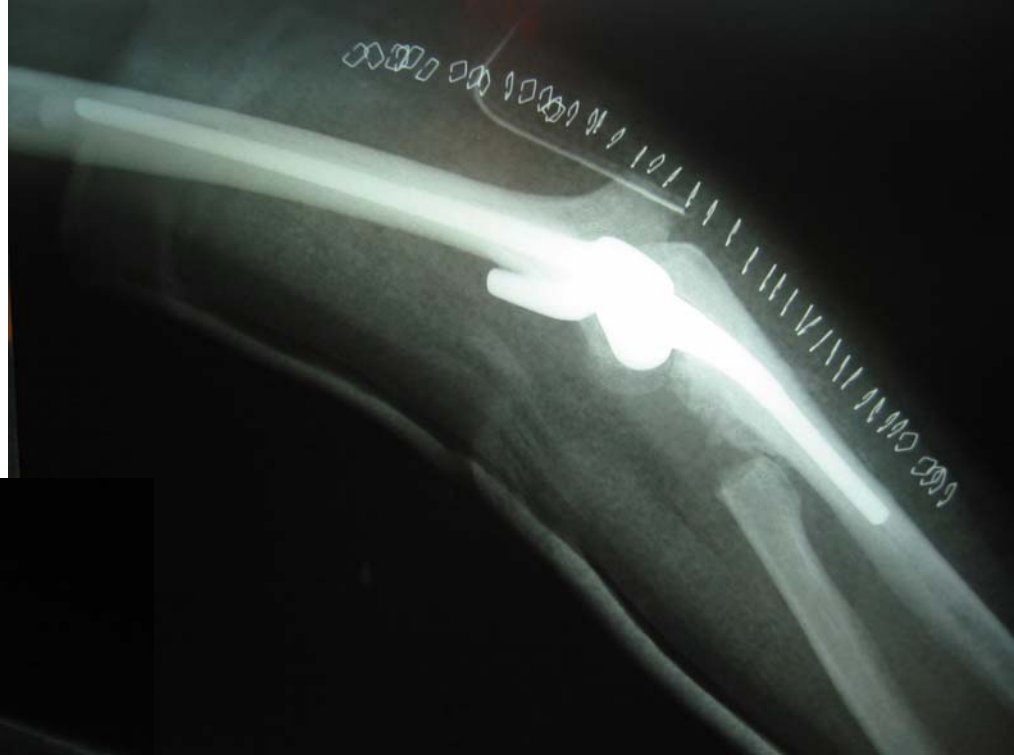Ante la imposibilidad de reconstruir la cúpula sólo se sutura el LLI con un arpón y se coloca férula estabilizadora



No se consigue la estabilidad adecuada. El codo se vuelve doloroso de forma permanente y evoluciona a los 10 meses a un codo artrósico.



¿ CUAL SERIA LA ÚNICA SOLUCIÓN ?



PRÓTESIS DE CODO

1. Actualmente flexo-extensión completa.
2. Prono-supinación bloqueada por osificación heterotópica proximal.
3. El paciente está satisfecho y realiza sus tareas sin ayuda (es sastre).
4. ¿ Se podría haber evitado ?
5. ¿ Merece la pena intentar desbloquear la prono-supinación ?
6. ¿ Cómo ?

SE ADMITEN
SUGERENCIAS...

... EN EL FORO DE DISCUSIÓN

¡¡ PARTICIPA !!